www.psicologia.pt
ISSN 1646-6977
Documento produzido em 17.05.2015

DEMÊNCIA DOS CORPOS DE LEWY: REVISÃO DE ESTUDOS

2015

Cátia Rodrigues
Licenciada em Psicologia Clinica pelo Instituto Superior Miguel Torga. Atualmente Psicóloga Clinica e em Mestrado, no Instituto Superior Miguel Torga, em Terapias Cognitivo-Comportamentais.

E-mail de contato:
rodriguescatia30@gmail.com

RESUMO

A Demência dos Corpos de Lewy (DCL) é a segunda doença neurodegenerativa mais comum, sendo a doença de Alzheimer (DA) a primeira. A DCL e a DA apenas podem ser diagnosticadas definitivamente após autópsia cerebral. Esta revisão de estudos pretende clarificar a sintomatologia e avaliação da DCL, para uma melhor prevenção e plano de tratamento (Grothe et al., 2014; Karantzoulis & Galvin, 2013).

Palavras-chave: Demência dos Corpos de Lewy, doença de Alzheimer, etiologia, sintomatologia, prevenção.

SINTOMATOLOGIA

A prevalência desta demência é de 5% na população geral e de 30% na população geral com demência cognitiva (Karantzoulis & Galvin, 2013). A Demência dos corpos de Lewy (DCL) é uma doença neurodegenerativa e que está associada a aglomerados anormais da proteína *alfa sinucleína*, (*alfa sinucleinopatia*) que normalmente estão presentes no córtex cerebral e no tronco cerebral (Figura 1), podendo afetar também o sistema nervoso periférico, principalmente o autónomo (Boeve, 2014; Grothe et al., 2014).

Siga-nos em
facebook.com/psicologia.pt

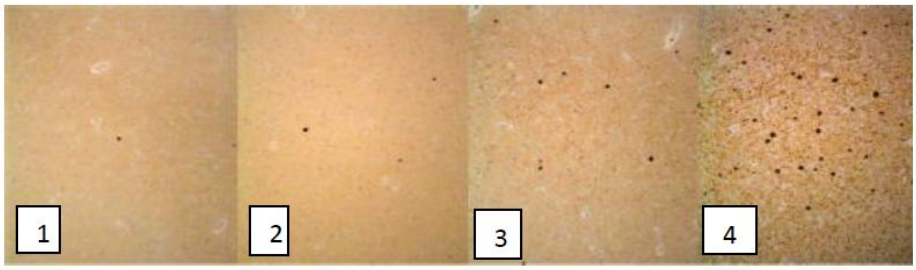

Figura 1: Estágio de *alfa sinucleinopatia* na DCL e a presença de corpos de Lewy no córtex cerebral. 1= pouco grave; 2= moderado; 3= grave; 4= muito grave. (McKeith et al., 2005 p. 1867)

Os critérios de diagnóstico para a DCL são melhor conhecidos e comprovados por evidência empírica e têm-se realizado muitos estudos empíricos para compreender melhor esta demência. No entanto, a realização de autópsias em indivíduos que apresentavam um declínio cognitivo moderado em vida têm revelado que ainda existe pouca sensibilização para o diagnóstico de DCL (Karantzoulis & Galvin, 2013). Os sintomas associados à demência dos corpos de Lewy são compatíveis com outras demências com corpos de Lewy, tais como a demência de Alzheimer ou a demência de Parkinson (Cagnin et al., 2015). Um estudo recente verificou que os sintomas mais comuns na DCL são a amnésia (57%) e as alucinações visuais (44%), já na demência de Alzheimer o mais comum é a amnésia. A depressão em doentes com DCL pode ser explicada pela disfuncionalidade que esta causa no quotidiano do individuo, mas também devido a um baixo nivel de concentração do neurotransmissor 5-hydroxytryptamina (serotonina) (Vermeiren, Van Dam, Aerts, Engelborghs, & De Deyn, 2014). Outro estudo difere do anterior, refere que nos pacientes com DCL as alucinações visuais e dificuldades viso espaciais são os sintomas mais frequentes, o segundo sintoma é o Parkinsonismo e por fim a flutuação cognitiva (Sohn et al., 2014). A demência dos corpos de Lewy pode também ser responsável pela diminuição de neurónios (Yang, Shepherd, & Halliday, 2015). Um estudo longitudinal refere que, ao longo de cinco anos de examinação, a taxa de declínio cognitivo e funcional entre individuos com demência dos corpos de Lewy e Demência de Alzheimer não diferiu significativamente (Lemstra, Sikkes, Teunissen, van der Vlies, & Scheltens, 2014). O diagnóstico diferencial entre DCL e DA é relativamente complexo de efetuar. Alguns autores defendem que se deve investir mais em estudos com recurso a uma abordagem multimodal de imagens. Nestes casos os marcadores de imagem obtidos através de Ressonância Magnética e Tomografia de Emissão de Positrões podem complementar a informação que caracteriza ambas as patologias (Kantarci, 2014).

Siga-nos em
facebook.com/psicologia.pt

CARATERÍSTICAS NEUROANATÓMICAS E NEUROPATOLÓGICAS

Alguns estudos referem que nos indivíduos com perturbação comportamental do sono REM existe uma maior probabilidade de desenvolverem DCL e Demência de Parkinson (Boeve, 2014). Um estudo neuropatológico, mostra que os derrames subcorticais são frequentes em pacientes com DCL e que ocorrem frequentemente em áreas em que a mudança neurodegenerativa é mais proeminente (De Reuck et al., 2013). Quando o individuo se encontra num estado avançado de DCL a alfa-sinucleinopatia está mais presente no córtex frontal e no lobo temporal (Park, Kim, Kang, Kim, & Park, 2014). Numa investigação longitudinal verificou-se que os doentes com DA têm uma maior taxa de atrofia cerebral em comparação com doentes com DCL (Mak et al., 2015). Também se verifica nos doentes com DCL que os padrões de conetividade dirigida do córtex cerebral para o cerebelo são desorganizados, indicando um fluxo de informação perturbado (Lemstra, van Boxtel, et al., 2014). O tálamo é considerado uma estrutura base na manutenção da consciência, sendo considerada uma área vulnerável à DCL. O recurso à neuroimagem mostra que a disfunção na atenção e as flutuações cognitivas podem ser explicadas pela atrofia bilateral dos núcleos pulvinar, ventrais e dorsais do tálamo (Watson, Colloby, Blamire, & O'Brien, 2014). Existem evidências recentes de que os fármacos inibidores de colinesterase podem ter alguma eficácia em pacientes com Demência dos Corpos de Lewy. Pelo contrário estes pacientes são muito sensíveis aos efeitos secundários dos medicamentos antiparkinsónicos e dos medicamentos neurolépticos (Mak, Su, Williams, & O'Brien, 2014).

AVALIAÇÃO DA DEMÊNCIA DOS CORPOS DE LEWY

Os indivíduos com dificuldades cognitivas moderadas têm uma maior probabilidade de desenvolver uma demência neurodegenerativa. A demência cognitiva pode ser detetada precocemente, diminuindo a possibilidade de adquirirem demência dos corpos de Lewy ou outras doenças que afetam o funcionamento cerebral (Karantzoulis & Galvin, 2013). Uma das principais preocupações em avaliar doentes com demência cognitiva é o facto dos sintomas das várias doenças neurodegenerativa se assemelharem, principalmente na fase inicial da doença. Atualmente está ao acesso dos profissionais *guidelines* com critérios de diagnóstico de demência dos corpos de Lewy, sendo que estes auxiliam o médico para um diagnóstico possível ou provável de DCL (Anexo I) (McKeith et al., 2005). A validação de baterias neuropsicológicas para apoiarem o diagnóstico diferencial é importante. Uma bateria de avaliação neuropsicológica, que inclui o *Mini Mental State Examination*, a *Raven´s Colored Progressive Matrices*, o *Rey Auditory Verbal Learning Test*, um subteste de memória lógica incluído na *Wechsler Memory Scale – Revised*, o *Rey-Osterrieth Complex Figure Teste*, uma versão modificada do *Stroop Test*, o *Trail-Making Test* e o *Verbal Fluency Test*, já pode ajudar os especialistas a fazer um

Siga-nos em
facebook.com/psicologia.pt

diagnóstico diferencial da DCL (Tabuchi et al., 2014). O recurso a neuroimagem também é uma mais-valia no diagnóstico da Demência de Corpos de Lewy. A Ressonância Magnética quantitativa tanto é importante para compreender a neurobiologia da DCL como para observar a sua progressão no encéfalo (Su et al., 2014). A maior parte dos estudos são realizados com metodologia avançada em neuroimagem (Kantarci, 2014). A tomografia computorizada por emissão de fotão único (SPECT) é um exame eficaz para determinar até que ponto existem lesões neuronais, permitindo fazer um melhor diagnóstico diferencial das doenças neurodegenerativas (Taylor, Colloby, Johnsen, & Jóhannesson, 2014).

CONCLUSÃO

Apesar da Demência dos Corpos de Lewy ser uma entidade nosológica distinta, são necessários mais estudos para chegar a um consenso sobre a sintomatologia e sobre o diagnóstico diferencial desta demência (Karantzoulis & Galvin, 2013; Tabuchi et al., 2014). Para apoiar a avaliação desta demência já existem baterias neuropsicológicas eficazes e exames neurológicos de imagem muito esclarecedores (Karantzoulis & Galvin, 2013).

Anexo 1: Critérios de diagnóstico de Demência dos corpos de Lewy (McKeith et al., 2005)**.**

Caraterísticas centrais (essencial para o diagnóstico possível ou provável de DCL):
• Demência definida por declínio cognitivo significativo que interfere com a funcionalidade quotidiana do individuo • Alterações de memória, que num estágio inicial da demência não são totalmente verificáveis, mas que com o seu agravar estas vão sendo mais proeminentes. • Verificação, através de testes, que há défices de atenção, défices nas funções executivas e que as existem alterações visuoespaciais.
Características fundamentais (duas das seguintes caraterísticas são necessárias para estabelecer o diagnóstico provável de DCL e uma para o diagnóstico possível de DCL):
• Flutuação cognitiva com pronunciada mudança ao nivel da atenção e do estado de alerta; • Alucinações visuais são recorrentemente descritas detalhadamente; • Sinais de parkinsonismo espontâneo.
Caraterísticas sugestivas (se uma ou mais das seguintes caraterísticas estiver presente juntamente com uma ou mais das caraterísticas fundamentais, pode ser feito o diagnóstico provável de DCL; o diagnóstico provável de DCL não pode ser feito apenas na presença destas caraterísticas:
• Distúrbio comportamental do sono REM; • Sensibilidade neuroléptica grave; • Baixa captação de dopamina nos gânglios basais demonstrada por técnicas de SPECT e PET.
Caraterísticas que apoiam o diagnóstico (estão frequentemente presentes mas não apresentam especificidade suficiente para fazer o diagnóstico):
• Quedas frequentes; • Síncopes ou perda transitória da consciência; • Disfunção autónoma; • Delírios sistematizados; • Depressão; • Alucinações de outro tipo; • Alterações em exames complementares.
Caraterísticas que tornam menos provável o diagnóstico de DCL:

Siga-nos em
facebook.com/psicologia.pt

• História de doença cerebrovascular; • Presença de outras doenças físicas ou cerebrais capazes de explicar o quadro clinico; • Se o parkinsonismo aparecer pela primeira vez já numa fase avançada e acentuada de demência.
Sequência temporal dos sintomas
• A possibilidade de diagnóstico de DCL apenas pode ser efectuada se ocorrer antes ou simultaneamente Parkinsonismo. O termo Demência de Parkinson pode ser utilizado para descrever quando os seus sintomas estão bem estabelecidos, sendo que quando há a verificação imagiológica da existência de Corpos de Lewy. Em regra deve haver um ano de espera entre a possibilidade de diagnóstico de Demência de Parkinson e a Demência dos corpos de Lewy, para poder verificar a evolução dos sintomas.

REFERÊNCIAS BIBLIOGRÁFICAS

Boeve, B. F. (2014). Complexities of Lewy Body Disease. *Alzheimer's & Dementia*, *10*(4), P248. doi:10.1016/j.jalz.2014.04.383

Cagnin, A., Bussè, C., Jelcic, N., Gnoato, F., Mitolo, M., & Caffarra, P. (2015). High specificity of MMSE pentagon scoring for diagnosis of prodromal dementia with Lewy bodies. *Parkinsonism & Related Disorders*, *21*, 303–305. doi:10.1016/j.parkreldis.2014.12.007

De Reuck, J., Deramecourt, V., Cordonnier, C., Leys, D., Pasquier, F., & Maurage, C. A. (2013). Prevalence of cerebrovascular lesions in patients with Lewy body dementia: A neuropathological study. *Clinical Neurology and Neurosurgery*, *115*, 1094–1097. doi:10.1016/j.clineuro.2012.11.005

Grothe, M. J., Schuster, C., Bauer, F., Heinsen, H., Prudlo, J., & Teipel, S. J. (2014). Atrophy of the cholinergic basal forebrain in dementia with Lewy bodies and Alzheimer's disease dementia. *Journal of Neurology*, 71–73. doi:10.1007/s00415-014-7439-z

Kantarci, K. (2014). Multimodality Imaging for Early Diagnosis of Dementia With Lewy Bodies. *Alzheimer's & Dementia*, *10*(4), P242–P243. doi:10.1016/j.jalz.2014.04.366

Karantzoulis, S., & Galvin, J. E. (2013). Update on Dementia with Lewy Bodies. *Neurology of Aging*, *2*, 196–204. doi:10.1007/s13670-013-0053-6

Lemstra, A. W., Sikkes, S. a., Teunissen, C. E., van der Vlies, A., & Scheltens, P. (2014). Csf Ad-Profile in Dementia With Lewy Bodies: Effect on Clinical Parameters and Cognitive Decline. *Alzheimer's & Dementia*, *10*(4), P261–P262. doi:10.1016/j.jalz.2014.04.416

Lemstra, A. W., van Boxtel, L., van Straaten, E. C. W., de Waal, H., Smits, L., van der Flier, W. M., … van Dellen, E. (2014). Directed Anterior-To-Posterior Communication in the Brain Is Reversed in Dementia With Lewy Bodies and Is Related To Attention Deficits. *Alzheimer's & Dementia*, *10*(4), P349. doi:10.1016/j.jalz.2014.05.372

Siga-nos em
facebook.com/psicologia.pt

Mak, E., Su, L., Williams, G. B., & O'Brien, J. T. (2014). Neuroimaging characteristics of dementia with Lewy bodies. *Alzheimer's Research & Therapy*, *6*, 18. doi:10.1186/alzrt248

Mak, E., Su, L., Williams, G. B., Watson, R., Firbank, M., Blamire, A. M., & O'Brien, J. T. (2015). Longitudinal assessment of global and regional atrophy rates in Alzheimer's disease and dementia with Lewy bodies. *NeuroImage: Clinical*, *7*, 456–462. doi:10.1016/j.nicl.2015.01.017

McKeith, I. G., Dickson, D. W., Lowe, J., Emre, M., O'Brien, J. T., Feldman, H., … Yamada, M. (2005). Diagnosis and management of dementia with Lewy bodies: Third report of the DLB consortium. *Neurology*, *65*(12), 1863–1872. doi:10.1212/01.wnl.0000187889.17253.b1

Park, K. W., Kim, B. C., Kang, D.-Y., Kim, J. W., & Park, K. H. (2014). Disease Progression in Patients With Lewy Body Dementia Using Functional Neuroimaging With Tc-99M Hmpao Spect. *Alzheimer's & Dementia*, *10*(4), P406–P407. doi:10.1016/j.jalz.2014.05.507

Sohn, B. K., Byun, M. S., Choe, Y. M., Kim, J. W., Kim, S. G., Woo, J. I., & Lee, D. Y. (2014). Frequencies of Various Clinical Symptoms or Signs of Dementia With Lewy Bodies (Dlb). *Alzheimer's & Dementia*, *10*(4), P677. doi:10.1016/j.jalz.2014.05.1221

Su, L., Blamire, A. M., Watson, R., He, J., Aribisala, B., & O'Brien, J. T. (2014). Tissue microstructural changes in dementia with Lewy bodies revealed by quantitative MRI. *Journal of Neurology*, *262*, 165–172. doi:10.1007/s00415-014-7541-2

Tabuchi, H., Konishi, M., Ito, D., Yamagata, B., Oka, M., & Mimura, M. (2014). Utility of a Neuropsychological Battery for Discerning Dementia With Lewy Bodies From Alzheimer'S Disease. *Alzheimer's & Dementia*, *10*(4), P904–P905. doi:10.1016/j.jalz.2014.07.095

Taylor, J.-P., Colloby, S. J., Johnsen, K., & Jóhannesson, G. H. (2014). Multimodal Eeg-Mri in the Differential Diagnosis of Ad and Dlb. *Alzheimer's & Dementia*, *10*, P262. doi:10.1016/j.jalz.2014.04.418

Vermeiren, Y., Van Dam, D., Aerts, T., Engelborghs, S., & De Deyn, P. P. (2014). Monoaminergic Neurotransmitter Levels in Post-Mortem Brain Regions of Patients With Lewy

Body and Alzheimer'S Dementia: Association With Depression and Psychosis. *Alzheimer's & Dementia*, *10*(4), P526. doi:10.1016/j.jalz.2014.05.823

Watson, R., Colloby, S. J., Blamire, A., & O'Brien, J. (2014). Regional Atrophy of the Thalamus in Dementia With Lewy Bodies: a Shape-Based Analysis. *Alzheimer's & Dementia*, *10*(4), P391–P392. doi:10.1016/j.jalz.2014.05.477

Yang, Y., Shepherd, C., & Halliday, G. (2015). Aneuploidy in Lewy body diseases. *Neurobiology of Aging*, *36*, 1253–1260. doi:10.1016/j.neurobiolaging.2014.12.016